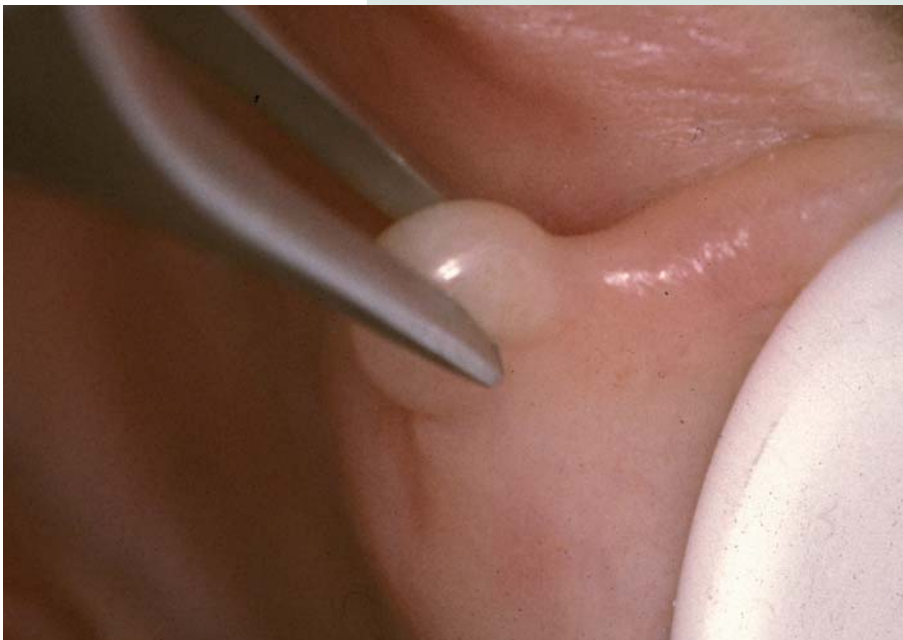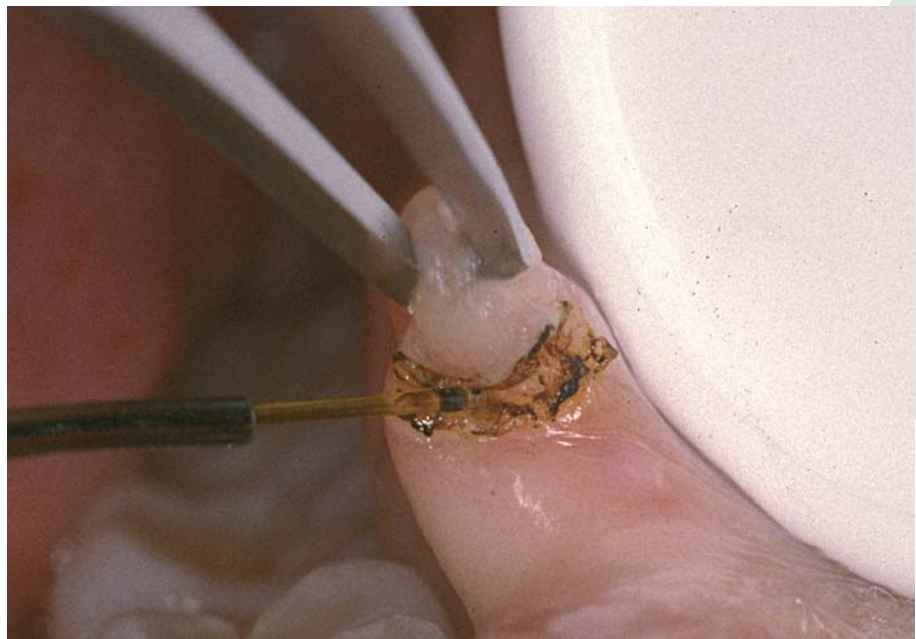




## Aplicaciones Clínicas del Láser en Odontología: Neodimium YAG



2



## DRA. MARCELA BISHEIMER CHÉMEZ

Doctora en Odontología (UCM).  
Especialista en Medicina Oral (UCM).  
Especialista en Implantes Osteointegrados (UCM).  
Miembro de la Junta Directiva de la Sociedad Española de Láser Odontoestomatológico.  
[www.clinicabisheimer.com](http://www.clinicabisheimer.com)



### Introducción

La alta tecnología de la que disponemos en nuestras consultas evidencia los grandes progresos que se han logrado en el campo de la odontoestomatología.

El objetivo de este artículo es informar a los profesionales del **estado actual** en la práctica diaria con la incorporación de los láseres a nuestro arsenal terapéutico.

Desde que fueron introducidos en esta área, se han utilizado diferentes tipos de láseres para el tratamiento del paciente.

**Cada láser tiene una aplicación terapéutica de elección, no pudiendo abordar de forma totalmente efectiva todos los tratamientos.**

Las diferentes longitudes de onda no se absorben de igual forma en los tejidos, produciendo una amplia gama de efectos relacionados con su absorción.

Hemos utilizado el Nd:YAG, el CO<sub>2</sub> y los láseres de diodo en aplicaciones de tejidos blandos y otras longitudes de onda como el Er:YAG y Er,Cr:YSGG, utilizados en procedimientos dentales.

El **Nd:YAG** es un láser destinado a las **aplicaciones quirúrgicas** e idóneo para la desinfección (fig.1).

Los elementos pigmentados, como la hemoglobina y la melanina, absorben bien esta luz, debido a su longitud de onda de 1.064 nm, actuando en el tejido por el “efecto fototérmico” que se produce cuando la radiación láser se absorbe y se convierte en calor.

La profundidad de penetración de la luz láser del Nd:YAG en el tejido blando es óptima para el **corte** y la **coagulación** simultánea. Cuando la potencia aplicada es suficiente, el tejido se **vaporiza** y se **remueve por ablación**. Según su forma de aplicación, actúa tanto en capas tisulares superficiales como en capas profundas.

El “modo de no contacto”, desfocalizado, es el procedimiento que se realiza desde una cierta distancia de la superficie a tratar. A mayor distancia, mayor será la superficie de tejido expuesto, disminuyendo la densidad de la energía suministrada, lo que produce un efecto de coagulación. El resultado terapéutico dependerá de otros parámetros como la potencia y el diámetro de los vasos sanguíneos diana (fig. 2).



Cuando el suministro del rayo por fibra se mantiene en leve contacto con el tejido, el efecto obtenido es de corte.

El efecto de corte se logra mediante la eliminación de varias capas de tejido. El aumento en la frecuencia del pulso supone una mayor definición y nitidez en la incisión.

Los láseres de **alta potencia** son aquellos que producen efectos físicos visibles y que se emplean en odontología como sustitutos del bisturí frío o del instrumental rotatorio convencional.

Los láseres de **baja potencia** son los que van a ser utilizados principalmente por su acción bioestimulante, analgésica y antiinflamatoria. Los más conocidos son el As,Ga (Arseniuro de Galio); As,Ga,Al; y He,Ne (Helio Neón).

Los láseres de baja potencia no obedecen a efectos térmicos especialmente, sino a la interacción de las ondas electromagnéticas de esta radiación con las células. La energía se

absorbe donde la concentración de fluidos es mayor; es decir, en los tejidos inflamados y edematosos.

El láser de Nd:YAG puede actuar como de alta o baja potencia. Reúne una serie de características generales comunes a la gran mayoría de los equipamientos que nos ofrecen las casas comerciales (tabla 1).

El rango de potencia promedio varía desde 0,50 hasta 15 watts, dependiendo del efecto buscado. La conducción de la luz se realiza a través de una fibra óptica. Se dispone de diferentes diámetros, siendo la de 300 micras la que se utiliza para los tratamientos quirúrgicos y la de 200 micras para periodoncia y endodoncia, dada su flexibilidad, que permite una excelente accesibilidad.

## Endodoncia

Los principales objetivos del tratamiento endodóntico son la erradicación de los microorganismos que colonizan el canal radicular y el sellado de los canaliculos dentinarios y del ápice.

En el tratamiento endodóntico la asistencia láser es un coadyuvante muy beneficioso en el protocolo convencional<sup>15, 12</sup>.

La longitud de onda del láser de Nd:YAG confiere un importante **efecto bactericida**, proporcionando una descontaminación más profunda que con el método de irrigación convencional con sustancias químicas<sup>9</sup> (fig. 3). Con la conductometría realizada y el canal seco, se introduce la fibra

Longitud de onda	1.064 nm
Rango de potencia	hasta 15 W
Duración del pulso	100 a 320 ms
Frecuencia	10 a 100 Hz (pps)
Fibra óptica	200, 320, 940 µm

Tabla 1.

4



Fig. 1.

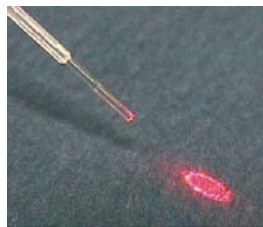


Fig. 2.

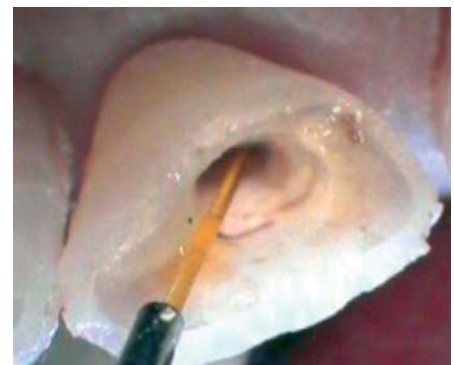

Fig. 3.

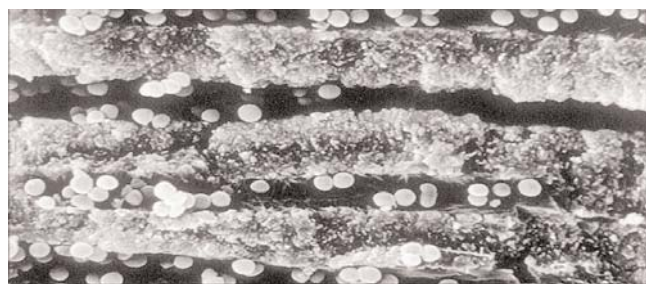


Fig. 4.



de 200 micras para suministrar el rayo con movimientos lentos, circulares y en forma espiral (fig. 4).

La alta potencia de pico de pulso nos suministra un calentamiento rápido y corto que destruye las bacterias más resistentes, evitando que el calor generado se difunda por los tejidos circundantes al canal. Se eliminan residuos orgánicos por vaporización y provoca el sellado de los túbulos dentinarios por su efecto de fusión y cristalización. Esto evidencia una menor permeabilidad<sup>10</sup>.

La evolución favorable, clínica y radiográfica de los procesos apicales se evidencia en un mayor porcentaje de éxito, con periodos de tiempos más cortos que sin la aplicación del láser.

En las figuras 5, 6 y 7 se aprecia el resultado obtenido en una afección endo-perio con una evolución favorable a los ocho meses del tratamiento.

## Periodoncia

En la actualidad se recomienda la aplicación del láser de Nd:YAG como coadyuvante de los métodos convencionales<sup>1</sup>.

La remoción del cálculo y la placa supra y subgingival, así como el alisado radicular, constituyen el componente esen-

cial de la terapia para el control de la enfermedad periodontal. Durante el tratamiento mecánico, se rompen los biofilms bacterianos responsables de la gran resistencia de las bacterias, por lo que se vuelven más vulnerables y pueden eliminarse con mayor facilidad.

Se ha demostrado que la combinación **del raspado y alisado radicular con la irradiación con láser de Nd:YAG** disminuye la cantidad de interleuquina 1b en el fluido crevicular. De esta manera, disminuye la pérdida ósea, se mejora la unión epitelial y se eliminan las bolsas<sup>6</sup>.

El láser de Nd:YAG conduce a una reducción significativa de la flora subgingival bacteriana. La penetración profunda de la luz láser asegura que hasta las bacterias más resistentes sean destruidas por los altos picos de potencia del pulso.

Cuando en el estudio microbiológico hallamos presencia de *Actinobacillus Actinomycetemcomitans*, el doctor L. Verhagen recomienda instaurar un protocolo **combinando el tratamiento mecánico con el láser de Nd:YAG**<sup>13, 4</sup>. Luego se realiza el test bacteriológico de control para verificar el éxito del tratamiento y asegurar el control del ecosistema de la boca. También se recomienda la asistencia del láser de Nd en pacientes con patologías cardíacas previas a la intervención, como prevención de bacteriemias inducidas oralmente.

6

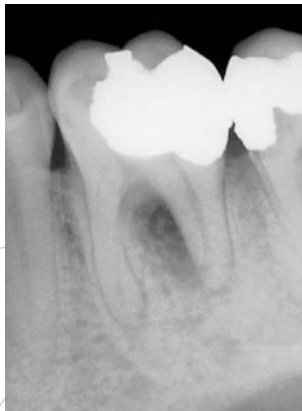

Fig. 5. Pretratamiento.

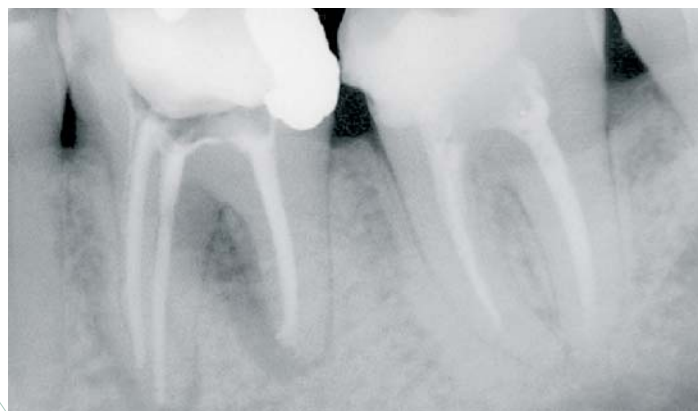

Fig. 6. Control Inmediato.

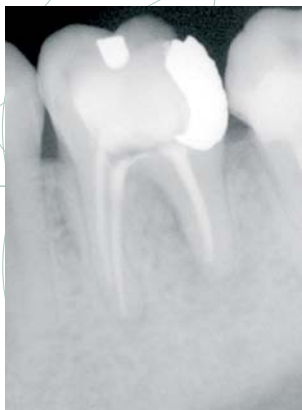

Fig. 7. A los 8 meses.

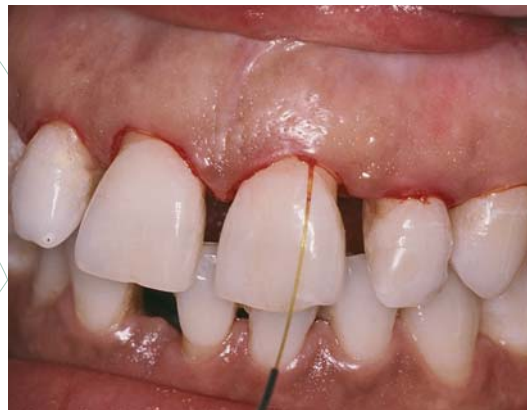

Fig. 8.



Además, la aplicación de la luz de neodimio sobre el tejido dentario endurece y desensibiliza la superficie de la raíz.

Otro efecto obtenido es la evaporización del tejido inflamado y necrótico del saco, lo cual se evidencia clínicamente por el signo de leve sangrado (fig. 8).

Está comprobada la mayor adhesión de fibroblastos a las superficies del cemento radicular irradiado<sup>2</sup>.

## Hipersensibilidad dentinaria

En la recesión gingival, la superficie dentaria del cuello queda sensible a estímulos mecánicos y químicos. Con la aplicación del láser de Nd:YAG se puede lograr una disminución de un 90% de la sensibilidad dentaria. Mediante microscopía electrónica de barrido (MEB) se comprueba el cierre de los túbulos dentinarios<sup>14</sup>. Este hecho produce una modificación de la conducta hidráulica y ciertos cambios morfológicos en los odontoblastos<sup>15</sup>.

El suministro del rayo por fibra óptica se realiza desde una distancia en el modo desenfocado. El efecto oclusivo de los túbulos dentinarios se mejora combinando el uso de un barniz de fluoruro con el láser de Nd:YAG (fig. 9).

## Preventiva y terapéutica dental

Se han publicado estudios sobre la acción del láser de Nd:YAG sobre los tejidos dentarios para prevenir caries de esmalte y dentina, para la eliminación de detritus orgánicos

e inorgánicos de fosas y fisuras y como método de retención mecánica.

Por su longitud de onda, es un láser especialmente indicado para aplicaciones sobre tejidos blandos pero, por su efecto bactericida y su poder de **fusión y cristalización de la dentina**, se aplica sobre las superficies duras del diente (fig. 10).

El láser de Nd:YAG se aplica en el fondo de la cavidad preparada en el diente para fusionar estos túbulos dentinarios, con la finalidad de obtener un sellado cavitario que proporcione un **aislamiento térmico** hacia la pulpa, no siendo imprescindible la aplicación de un cemento de base (fig.11).

## Herpes, aftas y úlceras

De estas lesiones se conoce su patogénesis, mientras que la etiología puede deberse a diferentes factores.

El láser de Nd:YAG es un instrumento clínico efectivo para el tratamiento de aftosis recurrente<sup>3</sup> (fig. 12). El objetivo es eliminar la sobreinfección bacteriana de la herida y evaporar el tejido dañado. El tratamiento se completa cuando toda la superficie se aprecia coagulada y/o con costra. Este procedimiento no necesita anestesia. El resultado inmediato es el confort sintomático apreciado por parte del paciente por su **efecto analgésico y antiinflamatorio**.

El rayo suministrado por la fibra óptica debe eliminar todo el tejido que se encuentre dentro del círculo inflama-

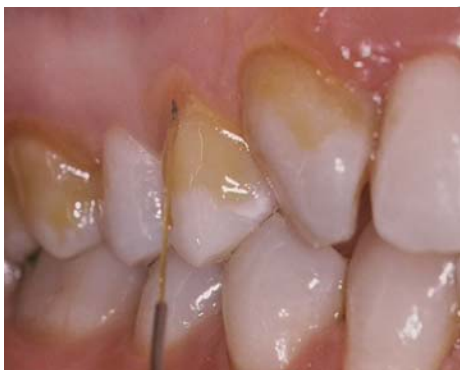

Fig. 9.

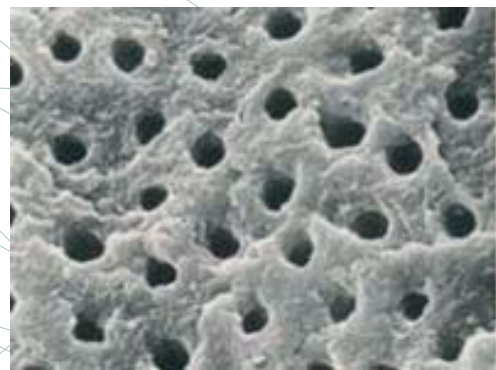


Fig. 10.

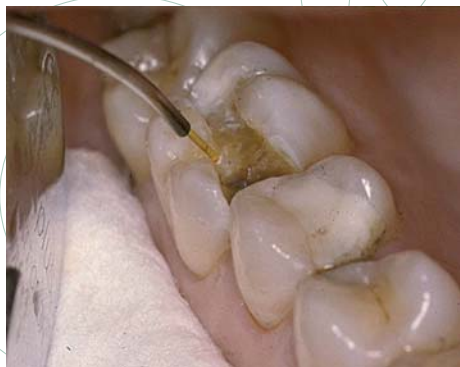

Fig. 11.

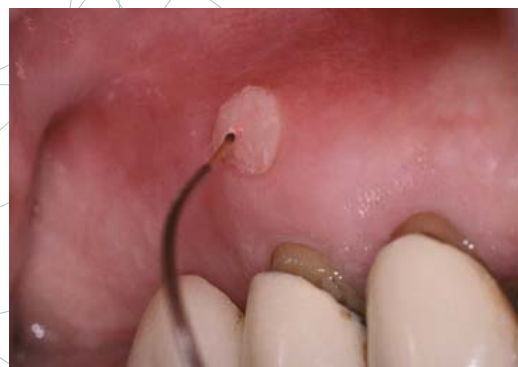

Fig. 12.



do mediante movimientos circulares suaves. En las lesiones superficiales y extensas se trata por irradiación desenfocada (figs. 13 y 14). Luego se aplica con leve contacto en la superficie ulcerada con el propósito de realizar un peeling. Este efecto de ablación se consigue mejor con un láser de Er:YAG que actúa en superficie volatilizando el tejido dañado, dando como resultado una regeneración inmediata que acorta el período de curación a dos o tres días (fig. 15). Este procedimiento no necesita anestesia.

## Cirugía

Según el efecto fototérmico deseado para cada aplicación, controlaremos los parámetros del láser, en lo que se refiere a potencia, frecuencia y tiempo de aplicación.

Las ventajas<sup>13</sup> que ofrece este láser son:

- **Intervenciones exangües**, con campos que facilitan al cirujano su actuación, reduciendo el tiempo total del procedimiento quirúrgico, disminuyendo el riesgo de infección por heridas abiertas.
- **Desinfección** simultánea que reduce la posibilidad de infecciones posoperatorias.
- Es un instrumento de primera elección en **patologías infectadas**, en las que actúa descontaminando, como en el drenaje de abscesos, quistes con contenido purulento y en **apicectomías** en las que se aplica sobre el tejido

óseo circundante. Además del efecto bactericida, una de las ventajas que aporta la utilización del láser de Nd:YAG en las apicectomías es que favorece el sellado de los túbulos dentinarios por su efecto de fusión y recristalización de la dentina, reduciendo la microfiltración apical.

- Los tratamientos con láser requieren **menor cantidad de anestesia local**, no siendo necesario en determinados casos infiltrar al paciente.
- En un alto número de intervenciones **no es necesario suturar**, lo que repercute en el confort posoperatorio para el paciente.
- **Mejora significativamente el posoperatorio**, no sólo por la evolución clínica sino también para el paciente que no presenta ni dolor ni edema, reduciendo el período de cicatrización.
- En casos de hiperplasias fibrosas, el láser de Nd:YAG es un buen instrumento para realizar una gingivoplastia. En la secuencia de fotografías (figs. 16, 17, 18 y 20) podemos apreciar una gingivectomía sobre el engrosamiento fibroso localizado en el maxilar superior, en la zona palatina e interproximal de los molares. El fragmento de tejido extirpado es extenso y de una sola pieza (fig. 19). También vemos la rápida curación a las 36 horas de la actuación (fig. 21).

En el caso clínico que se presenta en la figura 22, podemos reconocer un fibroma por succión de la mucosa yugal

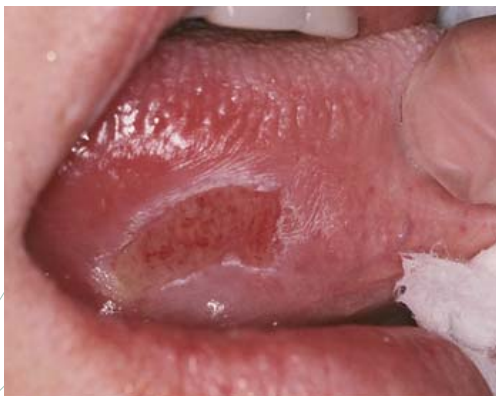

Fig. 13.

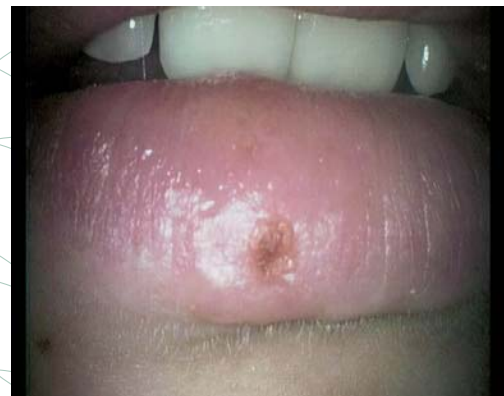

Fig. 14.

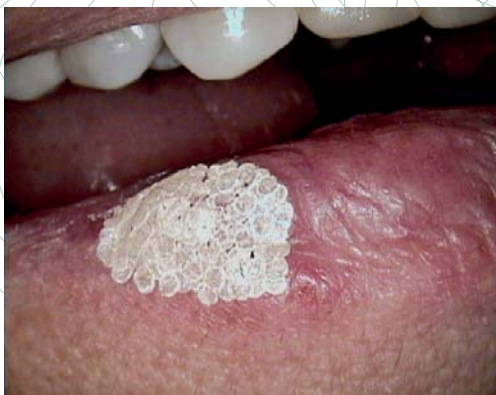

Fig. 15.

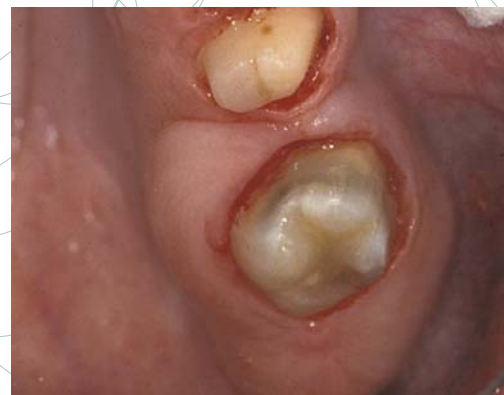

Fig. 16.



(fibroma diapneúsico). Su exéresis se realiza con un campo limpio, sin sangrado, sin ser necesario suturar, sin lesiones secundarias de carbonización en los tejidos circundantes y con un posoperatorio agradable.

## Conclusiones

- La tecnología láser es un instrumento cuyos efectos globales representan una mejora decisiva en la eficiencia de tratamientos convencionales en el campo de la odontoestomatología.
- Como clínicos, **es conveniente que incorporemos un láser en la práctica diaria.**
- Hoy en día llega a nuestras consultas un número creciente de pacientes que catalogamos como "pacientes especiales" (anticoagulados, inmunodeprimidos, trasplantados, etc.).<sup>7</sup> En los pacientes con cardiopatías, podemos evitar bacteriemias por su poder descontaminante.
- También es un buen procedimiento para actuar en gerontología (pacientes polimedicados) y odontopediatría.

- Como toda nueva técnica e instrumento que introducimos en nuestra práctica diaria, debemos conocer sus características y especialmente los efectos que produce al aplicarlo en los diferentes tejidos. Esto llevará a controlar las aplicaciones específicas para las que está indicado dicho instrumento e investigar sobre "nuevas aplicaciones". ●

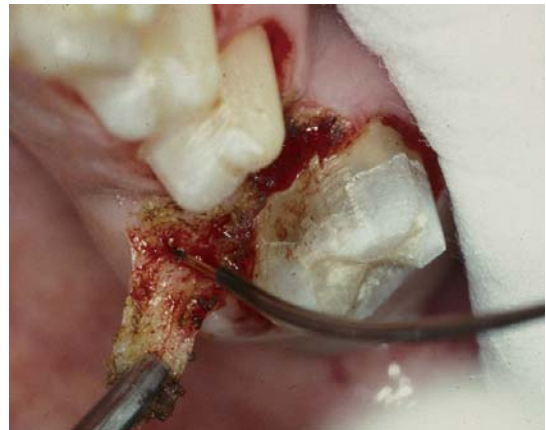

Fig. 17.

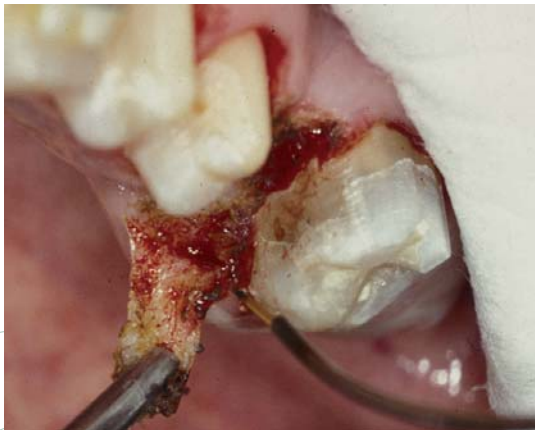

Fig. 18.

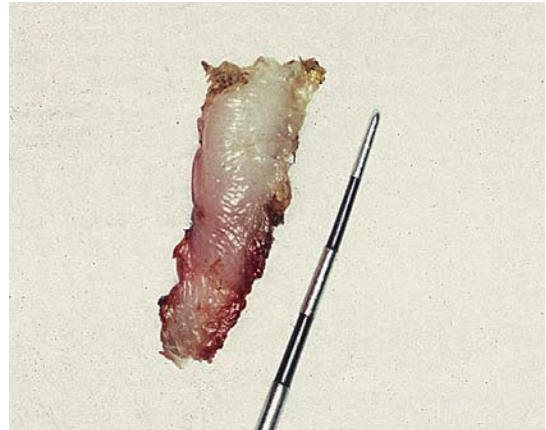

Fig. 19.

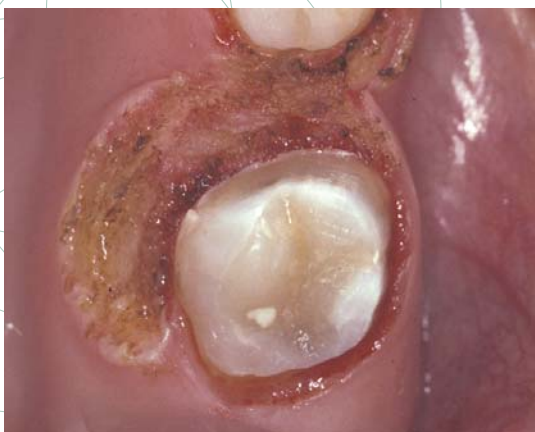

Fig. 20.

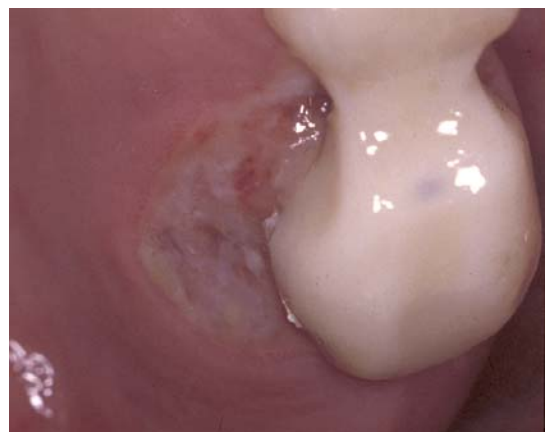

Fig. 21.

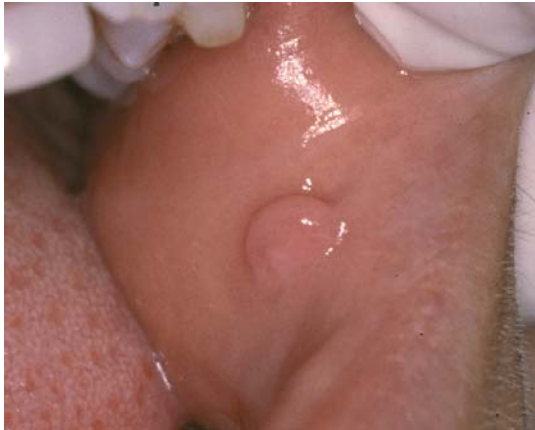

Fig. 22.

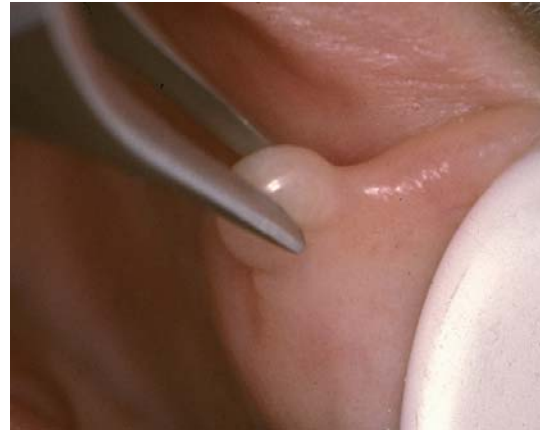

Fig. 23.

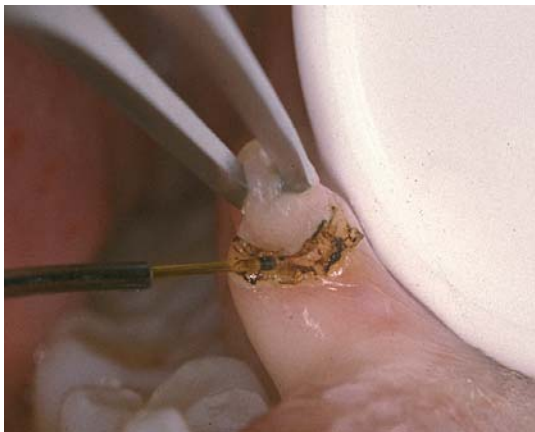


Fig. 24.

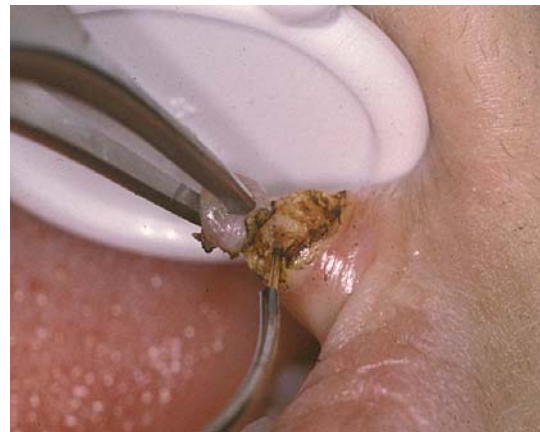

Fig. 25.

## Bibliografía

1. Bader HI. *Use of laser in periodontic*. Dent Clin North Am 2000; 44: 779-91.
2. Bader HI. *Use of laser in periodontic*. Dent Clin North Am 2000; 44: 779-91.
3. Bradley P. *A review of the use of the Nd:YAG laser in oral and maxillofacial surgery*. Br J. Oral Maxillofac Surg 1997; 35:26-35.
4. Eickholz P, Ti-Sun Kim. *Los antibióticos en periodoncia*. Quintessence (ed. Esp.). Volumen 18, Nº 7, 2005.
5. Kimura Y, Wilder-Smith P, Matsumoto K. *Lasers in endodontics*. Int Endod J 2000; 33: 173-85.
6. Liu CM, Hou LT, Wong MI, La HW. *Comparasion of Nd:YAG laser versus scaling and root planning in periodontal therapy*. J Periodontol 1999; 70: 1276-82.
7. Ortega, JJ. VI Congreso de SEOEME, mesa redonda "Ventajas de la cirugía láser en pacientes especiales". Murcia, 2003.
8. Park D, Lee H, Yoo H, Oh T. *Effect of Nd:YAG laser irradiation on the apical leakage of obturated root canals: An electrochemical study*. Int Endod J 2001; 34: 318-21.
9. Romanos GE. *Laser surgical tools in implant dentistry for the long-term prognosis of oral implants*. Int Congress Series 2003; 1248: 109-14.
10. Silva, LX. *In vitro evaluation of the Nd:YAG laser irradiation effect on dentin permeability after root canal instrumentation, varying the chemical auxiliary substance*. 2000. Dissertation (MSc in Endodontic). School of Dentistry, University of São Paulo.
11. Stauss RA. *Laser in oral and maxillofacial surgery*. Dent Clin North Am 2000; 44: 919-43.
12. Tanji et al. *Nd:YAG, endodontic*. J Dent Res 2002.
13. Verhagen, L. *Comparance of adjunctive Nd:Yag laser treatment Vs antimicrobial treatment*. Centre for Integrated Dentistry, Netherlands, 2004.
14. Wan-Hong L, Bor-Shiunn L, Hsin-Cheng L, Chun-Pin L. *Morphologic study of Nd:YAG laser usage in treatment of dentinal hypersensitivity*. J Endod 2004; 30: 131-4.
15. White J, Goodis H, Rose C. *Effects of Nd:YAG laser treatment on hydraulic conductance of dentine*. J Dent Res 1990; 69: 169.